Aus dem Pathologischen Institut der Universität Breslau
Direktor: Prof. Dr. Fr. Henke

Tertiäre Lebersyphilis im Kindesalter und ihre Beziehungen zur Leberzirrhose

Inaugural-Dissertation

zur Erlangung
der Doktorwürde in der Medizin und Chirurgie
der
Hohen Medizinischen Fakultät
der
Schlesischen Friedrich-Wilhelms-Universität zu Breslau
vorgelegt von

Ulrich Petersen
approb. Arzt

Breslau 1931

Gedruckt mit Genehmigung der medizinischen Fakultät
der Universität Breslau

I. Referent: Privatdozent Dr. Silberberg

II. " Professor Dr. Henke

R. UNIV.
BIBLIOTHEEK
LEIDEN

Tertiäre Lebersyphilis im Kindesalter und ihre Beziehungen zur Leberzirrhose

In der Pathologie des Kindesalters gehören chronisch entzündliche Veränderungen der Leber zu den Seltenheiten. Abgesehen von der chronischen interstitiellen luetischen Hepatitis, die nach ihrem makroskopischen Aussehen kurzhin als „Feuersteinleber" bezeichnet wird, ist in erster Linie die Lebercirrhose zu nennen. Diese Fälle sind immerhin derartig vereinzelt zu finden, dass nahezu jede Beobachtung im Schrifttum festgelegt ist. Noch wesentlich seltener stellt man tertiär syphilitische Prozesse in Form des sog. „hepar lobatum", wie sie im erwachsenen Organismus als Ausgang einer syphilitischen Lebererkrankung angetroffen werden, fest. An die Erörterung solcher Fälle knüpft sich die allgemein pathologisch interessierende Fragestellung, ob und welche Beziehung zwischen Lebercirrhose einerseits und tertiärer Syphilis anderseits bestehen, ferner die Frage, ob und welche Unterschiede im histologischen Bilde dieser beiden Vorgänge vorhanden sind.

Wirft man zunächst die Frage auf, wie oft kongenitale Lues bei Kindern überhaupt vorkommt, so findet man bei *Castens*[1], dass von 3198 innerhalb des ersten Lebensjahres gestorbenen Kindern 791, d. h. 24,7 % syphilitisch waren. Bei diesen Kindern war das am häufigsten von der Syphilis befallene Organ die Leber. Er berechnet, dass von diesen 791 Fällen 597mal, d. h. zu 75,5 % die Leber affiziert war. 588mal fand sich Hepatitis interstitialis, 15mal wurden Gummen beobachtet, und 6mal lagen Kombinationen beider Formen vor. Bemerkt sei hierbei, dass die bei der luetischen Hepatitis so häufig auftretenden miliaren Gummen in den Zahlen der gummösen Erkrankung nicht einbegriffen sind.

Bei dem Versuch eines Überblickes über die verschiedenen Formen der Leberveränderungen bei Lues congenita folgt man am besten den Angaben *Grubers*[2]. Er unterscheidet:

A. die diffus ausgebreiteten Leberveränderungen;

B. die örtlich umschriebenen Veränderungen.

A. Bei den diffus ausgebreiteten Leberveränderungen besteht ein grosser Formenreichtum. Makroskopisch wird als wesentlich der auffallende Härtegrad der Leber und die Farbtönung der Schnittfläche, die mit dem Aussehen eines Feuersteins verglichen wird, hervorgehoben. Wesentlich erscheint die unscharf fleckig glänzende und durchscheinende, meist recht feuchte Beschaffenheit der Schnittfläche. Histologisch sind zu unterscheiden:

1. die mit Spirochäten durchsetzte Leber
   a) ohne Gewebsreaktion; oder
   b) mit kleinen gelben Fleckchen und Stippchen, miliaren Nekrosen im Parenchym ohne Gewebsreaktion; oder
   c) miliaren Nekrosen mit Gewebsreaktion in Form von Leukocyteninfiltration, so dass der Eindruck kleiner Abscesse (der abscessartigen Miliarsyphilome) entsteht.

2. Interstitielle Hepatitis (Feuersteinleber). Hier tritt die Wucherung des Gerüstgewebes in den Vordergrund, das intra- oder interacinös wuchert. Zu dem Proliferationsprozess kommt der Infiltrationsprozess, an dem sich vorwiegend lymphocytäre Zellen, darunter auch Plasmazellen, beteiligen. Je weiter der Vorgang fortschreitet, um so mehr tritt die Induration in den Vordergrund. Begleitet wird die produktive Hepatitis oft von miliaren Syphilomen. Zu diesen Degenerationserscheinungen gesellen sich aber auch Regenerationsformen. Kernteilungen und Kernvermehrung werden beobachtet, ferner ist das Auftreten von Riesenzellen allgemein bekannt.

B. Bei den örtlich umschriebenen Veränderungen wären zu nennen:

1. Die Knotenform (*Paul Schneider*). Sie wird oft irrtümlicherweise als Gummibildung bezeichnet. Hier handelt es sich um Bindegewebswucherungen, die von den Gallengängen oder Pfortaderästen ausgehen und einen starken Schwund des Lebergewebes bedingen. Durch Einengung der Gefässe können ischämische Nekrosen entstehen. Die übrige Leber weist diffuse Hepatitis auf. Bei Kindern kommt diese Art nicht häufig vor.

2. Peripylephlebitis produktiva. Hier handelt es sich um eine bindegewebige Wucherung am Stamm der Pfortader oder um eine Weiterausbreitung des entzündlichen und schwieligen Gewebes im Verlauf der Pfortaderzweige. Diese Form ist sehr selten besonders bei Kindern.

3. Die pericholangitische Form der Leberlues, bei der die Bindegewebszüge und das spezifische Granulationsgewebe entlang dem *Glissonschen* Gerüst und entlang den Pfortaderverzweigungen entwickelt sind. Im Querschnitt weisen die schwieligen Züge Lichtungen der von Granulationsgewebe eingeengten Gefässe und Gallengänge auf. Im Gegensatz zu der vorigen finden wir diese Bildung sehr häufig auch im Kindesalter.

4. Gummibildung. Diese Form tritt bei luetischen Kindern relativ selten auf und ist meist mit interstitieller Hepatitis und miliarer Syphilombildung vergesellschaftet.

Was wird nun aus kongenital syphilitischen Kindern mit diesen Leberaffektionen? Diese Frage warf schon *Marchand*[3] auf. Gewiss kann der Prozess ausheilen, in anderen Fällen wird er fortschreiten und zur Bildung mehr oder weniger gelappter Leberformen führen. Oder bei ganz diffuser Wucherung kommt es später durch Regenerationsvorgänge zu einer echten hypertrophischen Lebercirrhose oder Hyperregeneration unter dem Bilde knotiger Hyperplasie analog den Heilungsvorgängen bei der Leberatrophie.

Fälle von Schrumpflebern auf kongenital-luetischer Basis findet man in der Literatur mehrfach beschrieben. Über Einzelheiten des Schrifttums sei auf die Bearbeitungen von *Rössle*, *Gruber*, *Schneider*, *Herxheimer* usw. im Handbuch der pathologischen Anatomie (*Henke-Lubarsch*) sowie auf die Referate der pathologischen Gesellschaft 1928 verwiesen. Unterzieht man die einzelnen mitgeteilten Fälle einer näheren Kritik, so stellt es sich heraus, dass die Diagnosen „Lebercirrhose auf luetischer Grundlage" mit grossem Vorbehalt aufzunehmen sind, da zwischen Lebercirrhose im eigentlichen Sinne und tertiärer Lues meistens keine schärfere Trennung vorgenommen ist. Die atrophische *Laennecsche* Lebercirrhose ist durch eine mit Untergang des Lebergewebes verbundene, schleichende, bindegewebsbildende Entzündung des interstitiellen Gewebes hervorgerufen durch eine schädigende Noxe gekennzeichnet. Es tritt von den Pfortaderästen ausgehend reichliches Granulationsgewebe auf, das später zur Schrumpfung führt. Das Leberparenchym sucht den Verlust an Zellen durch Regenerationsvorgänge auszugleichen. Dadurch wird ein vollkommener Umbau des Gewebes hervorgerufen. Man findet Narbengewebe an Stelle des untergegangenen Lebergewebes und Ersatzwachstum vorwiegend aus Gallengängen an anderen Stellen, wie aus den klassischen Experimenten von *Ponfick* und *Podwyssozki* hervorgeht, die diese Form der Leberregeneration bei Verlust von nahezu $^4/_5$ Leberparenchym nachweisen konnten. Die Oberfläche wird durch das Narbengewebe und die Wucherung höckerig; die Acinuszeichnung geht verloren. Diese kleinen feinhöckerigen geschrumpften Lebern werden von den luetischen gelappten Lebern häufig nicht scharf genug abgegrenzt.

Bei dem Hepar lobatum handelt es sich zunächst um eine herdartig auftretende interstitielle Bindegewebswucherung. Von der Kapsel dringen breite Septen von jungem Keimgewebe in das Parenchym ein. Bald wandeln sich diese Septen in ein kernarmes Bindegewebe um. Dadurch wird die Oberfläche eingezogen und das Gewebe in mehr oder weniger grobe Lappen geteilt. Eine Schädigung der Leberzellen tritt — abgesehen von den Zellen, die durch Druckatrophie zugrunde gehen — nicht ein.

Untersucht man die als kindliche Lebercirrhose auf kongenital-luetischer Basis beschriebenen Fälle kritisch, so findet man, dass die beiden von *Toedten*[4] in einer Aufstellung von 15 Fällen von Lebercirrhose im Kindesalter mitgeteilten Fälle von kongenitaler Leberlues nicht ohne weiteres als solche anerkannt werden können. In einem Fall handelt es sich um ein 4 Wochen altes Kind mit Bläschenexanthem,

die Mutter ist luetisch. Die Leber ist vergrössert, granuliert, höckerig und von derber Konsistenz. Die Acinuszeichnung ist undeutlich. Der Fall ist nicht einwandfrei zu verwerten, da ausser der Lues noch eine Tuberkulose vorliegt. In diesem Zusammenhang sei auf die bekannten Beziehungen zwischen Tuberkulose und Lebercirrhose hingewiesen. Bei dem andern Kinde — auch hier ist die Mutter luetisch — fehlt eine mikroskopische Untersuchung der Leber.

Auch die drei Fälle hypertrophischer Cirrhose auf kongenital-luetischer Basis, die *Hasenclever*[5] mitteilt, sind mit einiger Vorsicht aufzunehmen. Der Autor begründet die Lues der Eltern mit einem Schlaganfall, den der Vater im jugendlichen Alter gehabt haben soll und mit Aborten der Mutter; *Morel-Lavallié*[6] fand bei einem 5½jährigen Knaben eine geschrumpfte Leber mit breiter Kapsel und von ihr ausgehenden Bindegewebswucherungen ohne Parenchymschädigung. Er veröffentlichte diesen Fall als Lebercirrhose auf kongenitaler luetischer Grundlage, ohne den einwandfreien Beweis für eine Lues zu erbringen. Nach dem vorliegenden makroskopischen Befunde könnte es sich hier wirklich um ein Hepar lobatum handeln.

Thielen[7] veröffentlicht einen Fall von Lebercirrhose bei einem 8jährigen Knaben. Der Verfasser unterlässt es, den Beweis seiner Behauptung zu erbringen. — *Geinitz*[8] findet eine Lebercirrhose bei einem 8jährigen Mädchen — hier handelt es sich um ein Hepar lobatum: von der verdickten Kapsel gehen breite Septen aus, die Inseln von Lebergewebe abschnüren, ohne in das Gewebe einzudringen. Die Diagnose „Lues congenita" wird durch die häufigen Aborte der Mutter und das Vorhandensein eines Gumma in der Leber des Kindes erbracht; bei der Schwester des Kindes fand sich eine cirrhotische Erkrankung der Leber.

Von den fünf Fällen, die *Schlichthorst*[9] als Lebercirrhose beschreibt, nimmt er zweimal Lues congenita als Ursache an. Bei einem 13jährigen Jungen weist die Leber Zeichen des Hepar lobatum auf. *Schlichthorst*[9] fand Gummen in dieser Leber und stützt damit seine Behauptung. Bei dem anderen handelt es sich um einen 19jährigen Jugendlichen; hier könnte ebenso gut eine erworbene Lues vorliegen.

Bei den als Lebercirrhose mitgeteilten Fällen kann demnach nur zum Teil die luetische Genese als erwiesen angesehen werden.

Folgender Fall wurde in der Breslauer Kinderklinik beobachtet, von *Knauer* und *Friedländer*[10] im Jahrbuch für Kinderheilkunde, Bd. 70 als Lebercirrhose veröffentlicht und von *Silberberg*[11] in einer Sitzung der Gesellschaft für Vaterländische Kultur am 27. Juli 1928 als tertiäre Lebersyphilis demonstriert. Für die Überlassung des Krankenblattes bin ich Herrn Oberarzt Priv.-Doz. Dr. *Knauer* zu Dank verpflichtet.

Krankengeschichte (im Auszug).

Lotte H., 4 Jahre alt, ist das erste Kind luetischer Schiffersleute, die angeblich schon vor der Geburt des Kindes mehrfach antisyphilitisch behandelt worden sind. Das Kind hat bereits in anderen Krankenanstalten drei antiluetische Kuren erhalten und kommt mit 1½ Jahren zum erstenmal in ambulante Behandlung der Klinik. Es ist sehr dürftig und untergewichtig (8500 g); bei der Untersuchung waren neben einer ausgesprochenen Sattelnase zahlreiche Drüsenschwellungen aufgefallen, gleichzeitig besteht eine deutliche Milz- und Lebervergrösserung. Beide Organe sind etwa einen Querfinger breit unterhalb des Rippenbogens zu fühlen. Die WaR. im Blut ist positiv. Die intrakutane Tuberkulinreaktion 1:100 fällt negativ aus. Das Kind erhält eine Kur von 3,9 ccm Bismogenol intramuskulär und 1,75 g Neosal-

varsan intravenös. Nach Abschluss der ersten und 2 Monate später bei Beginn der zweiten Kur ist die WaR. unverändert geblieben. Die Milz ist wesentlich grösser geworden, sie reicht fast bis Nabelhöhe und ist ausserordentlich derb, die Leber ist ebenfalls von derber Konsistenz und zwei bis drei Querfinger unterhalb des Rippenbogens zu tasten. 3 Wochen nach Beginn der zweiten Kur tritt eine Drüsenschwellung in der linken Leistenbeuge auf, gleichzeitig besteht eine Erosion in der Vulva. In dem hieraus gewonnenen Reizserum sind im Dunkelfeld Spirochäten nachzuweisen. Ein Jahr später wird das 3 Jahre alte Kind kurz vorgestellt. Es hat sich leidlich entwickelt, Milz und Leber sind unverändert gross geblieben. Die WaR. fällt negativ aus. Im Alter von 4 Jahren kommt das Kind in schwerkrankem Zustande in klinische Behandlung. Es besteht seit einigen Tagen hohes Fieber, gleichzeitig ist der Bauchumfang enorm angewachsen. Die Milz ist steinhart, reicht bis zum Nabel, die Leber ist etwa zwei Querfinger breit unter dem Rippenbogen palpabel. Im Abdomen ist Ascites nachzuweisen. Die eitrige Peritonitis bessert sich nach wenigen Punktionen; die Temperaturen gehen zurück. Nach 14 Tagen ist die Milz unverändert gross geblieben. Die anfangs nur mäßig vergrösserte Leber wurde in der Folgezeit immer kleiner und war nach einem Monat nicht mehr zu fühlen. Gleichzeitig bildete sich ein venöser Kollateralkreislauf am Abdomen aus. Der Ascites musste anfangs alle 8—10 Tage abgelassen werden, die Mengen schwankten zwischen 500 und 1000 ccm und stiegen im Laufe der folgenden Monate bis 3 l je Entnahme an. Da bei dem Kind trotz seiner negativen WaR. im Blut und Liquor eine frische Periostitis luetica der Tibien sowohl klinisch als röntgenologisch festzustellen war, wurde gleichzeitig eine kombinierte antiluetische Behandlung mit Wismut-Neosalvarsan eingeleitet. Im Röntgenbild des Abdomens war deutlich die verkleinerte Leber und die riesenhaft vergrösserte Milz zu erkennen. Die Temperaturen waren dauernd subfebril; gelegentlich traten ohne erkennbare Ursachen Steigerungen bis 39 und 40° auf. Am 22. Juni wird das Kind plötzlich von den Eltern abgeholt, kommt jedoch 5 Tage später in schwerkrankem Zustande wiederum in die Klinik. Das Gewicht ist in diesen Tagen von 15,1 bis 17,6 kg angestiegen; der Bauch ist trommelartig aufgetrieben. An den unteren Extremitäten bestehen massenhaft petechiale Stauungsblutungen, daneben ist deutliches Ödem vorhanden. Nach Ablassen von 3 l Ascites erfolgt ein sofortiger Rückgang der Stauungserscheinungen. Am 8. Juli wurden im Urin zum ersten Male neben einer Eiweissausscheidung mäßigen Grades erhebliche Mengen von Erythrocyten gefunden. Am 15. Juli traten vorübergehend wenig gefärbte fettglänzende Stühle auf. Wegen der immer schlechter werdenden Diurese erwiesen sich Ascitespunktionen in immer kürzer werdenden Zwischenräumen als notwendig, so dass etwa alle 4—6 Tage 1500—3000 ccm mäßig trüber und stark eiweisshaltiger Ascites abgelassen wurde. Das Kind erhielt täglich $1\frac{1}{2}$—2 g Sol. kal. jodat. Nach 4tägiger Darreichung traten Temperaturen um 39° auf, ohne dass eine Fieberursache festzustellen war. Das Kind war dann bis Ende September relativ munter. Es bestanden normale Temperaturen bei mäßiger Diurese. Eine Punktion des Ascites erfolgte alle 7 Tage. Es wurden jedesmal 2—3 l sterilen Ascites abgelassen. Ende September traten plötzlich septische Temperaturen bis 40° auf. Im Blut bestand eine neutrophile Leukocytose von 30000 Zellen. Die bisher kaum palpable Leber trat wiederum deutlich unter dem Rippenbogen hervor. Der Allgemeinzustand verschlechterte sich von jetzt ab langsam aber konstant. Das Kind magerte bei schlechter werdendem Appetit sichtlich ab. In dem hochgestellten Urin waren dauernd erhebliche Mengen von Erythrocyten und Leukocyten neben mäßigen Mengen von Eiweiss und Zylindern festzustellen. Die Temperaturen wurden nie mehr völlig normal. Der Ascites war trotz des reichlichen Leukocytengehaltes dauernd steril. Die mehrfach angestellte WaR. fiel stets negativ

aus. Anfang November machte der allgemeine Verfall rasche Fortschritte. Die Nahrungsaufnahme stiess auf fast unüberwindliche Schwierigkeiten. Unter zunehmender Apathie und Somnolenz erfolgte der Exitus.

Die Sektion erfolgte im Pathologischen Institut der Universität Breslau (Priv.-Doz. Dr. *Silberberg*).

Sektionsbericht.

Hauptbuch 141/27 N. I (im Auszug).

Da nur die Bauchsektion erlaubt ist, werden soweit möglich die Brustorgane von der Bauchhöhle aus entnommen. Die Untersuchung des Knochensystems muss deshalb aus äusseren Gründen unterbleiben.

Der Bauch ist mächtig aufgetrieben und gespannt. Nach der Eröffnung der Bauchhöhle sieht man, dass die Leber, die unter dem Rippenbogen liegt, verkleinert ist. In der Bauchhöhle findet sich etwa 3 l einer hellgelben trüben flockigen Flüssigkeit. Auf den Darmschlingen und dem Peritoneum sind feine fädige abziehbare gelbweisse Auflagerungen zu sehen. Die Pleura der linken Seite ist rauchartig getrübt und mit ebensolchen feinfädigen Massen belegt wie die Darmschlingen und das Peritoneum. Das Lungengewebe ist lufthaltig, die Schleimhaut der Bronchien ist gerötet und mit dickem gelblichem Schleim bedeckt. Das Herz ist schlaff, von normaler Grösse. Die Klappen sind zart und intakt. Die Herzmuskulatur ist blass. — Die Milz ist 14 cm lang, 6 cm breit und 3 cm dick. Sie ist von fester Konsistenz und leicht rotbräunlicher Farbe. Ihr Gewicht beträgt 375 g. — Die Nieren sind gross und weich; die Kapsel ist leicht abziehbar, die Oberfläche ist glatt. Die Rinde ist trüb und zeigt neben rotblasser Farbe matten Glanz. Die Marksubstanz ist heller, scharf von der Rinde abgegrenzt.

Die mikroskopische Untersuchung der Niere zeigt bei Hämatoxylin-Eosinfärbung eine leichte Vermehrung der roten Blutkörperchen in den Glomeruli; an den Tubuli normale Verhältnisse. Bei einer Fettfärbung mit Hämatoxylin-Sudan III sieht man reichlich lipoide Einlagerungen in den Tubulusepithelien. Es handelt sich um eine typische „Fettniere“ (Lipoidnephrose).

Krankheit: Lues III.

Todesursache: Peritonitis.

Befund: Lien permagnum, Pleuritis sinistra fibrinosa, Peritonitis purulenta, Ascites, Nephrosis lipoides.

Der Befund an der Leber wird im folgenden ausführlich berichtet und differentialdiagnostisch besprochen.

Makroskopischer Befund.

Die Leber ist stark verkleinert. Der Überzug ist mattglänzend. Die Oberfläche ist in ihrer ganzen Ausdehnung unregelmäßig, grobhöckrig. Sowohl an der oberen als auch an der unteren Fläche ragten überall Erhabenheiten hervor, die von verschiedener Grösse sind. Die kleinsten Erhabenheiten sind etwa erbsengross, während die grössten die Gestalt einer kleinen Pflaume erreichen. Die folgende Abb. 1 zeigt eine Skizze von dem Leberpräparat.

Die Höcker werden durch eingesunkene breite derbe Streifen voneinander getrennt, die eine helle mehr weissgraue Farbe besitzen. Die Unterfläche weist dieselbe Höckerung wie die Oberfläche auf. Der Leberrand ist unscharf. Die Gallenblase liegt an normaler Stelle in der Fossa vesicae fellae; sie ist verkleinert und enthält nur wenig Flüssigkeit. Beim Schneiden ist die Leber hart, man vernimmt

leichtes Knirschen. Die Farbe der Leber ist graurötlich. Man sieht, dass die Kapsel bis zu etwa 5 mm stellenweise stark verdickt ist und zuckergussartig aufsitzt. Von ihr ziehen breite Streifen in das Lebergewebe ein. Sie drängen das Gewebe auseinander, ohne zwischen die Zellbalken einzudringen. An den Gefässen fallen keine Besonderheiten auf.

Mikroskopische Untersuchung.

Zur mikroskopischen Untersuchung wurden von der Leber Stücke von der Oberfläche und aus der Tiefe herausgeschnitten, in 10% Formalin gehärtet und in der üblichen Weise in Paraffin eingebettet. Die Schnitte wurden mit Hämatoxylin-Eosin, nach *van Gieson*, auf Fett mit Sudan III-Hämatoxylin, nach *Unna-Pappenheim*, *Maresch-Bielschowsky* gefärbt und auf Spirochäten nach *Levaditi* silberimprägniert. Bei allen Schnitten ergibt sich im grossen und ganzen dasselbe Bild. Die folgende Abb. 2 zeigt einen immer wiederkehrenden charakteristischen Befund.

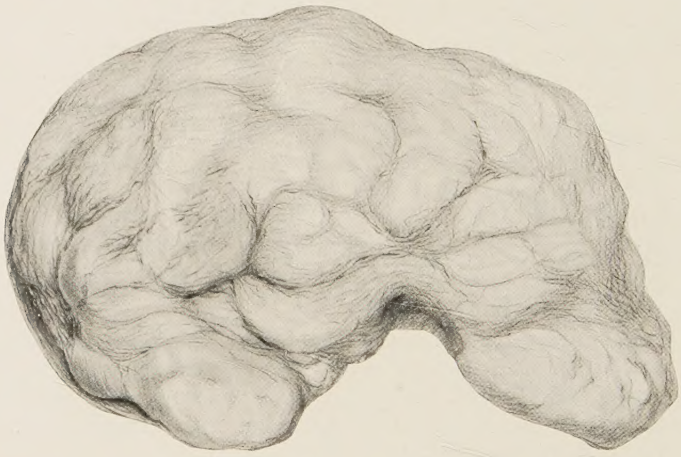

Abb. 1. Zeichnung nach dem Präparat.

Das Lebergewebe ist von breiten kernarmen Bindegewebszügen, die von der Oberfläche zur Tiefe ziehen, durchsetzt. Die Kapsel ist dick und erweist sich ebenfalls als aus derbfaserigem, kernarmem, fibrillärem Bindegewebe bestehend. Bei einer Färbung nach *van Gieson* treten die mit dem Säurefuchsin leuchtend rot gefärbten Bindegewebszüge deutlich hervor. Diese bindegewebigen Massen halten sich an das periportale Gewebe, so dass es verbreitert und vermehrt erscheint. In den verschiedenen Bindegewebszügen sieht man in seinen Maschen sehr reichlich zerstreut liegende kleinzellige Infiltrate, unter denen Zellen mit dunklem runden Kern und schmalem hellem Protoplasmasaum überwiegen (Lymphocyten). Eosinophile Leukocyten finden sich vereinzelt. Ebenso sieht man polynucleäre neutrophile Leukocyten. Das periportale Bindegewebe ist reich an blutüberfüllten Capillaren. In grosser Anzahl durchsetzen das Bindegewebe schmale schlauchförmige Züge, die hier und dort ein enges Lumen haben, sonst aber solide gebaut sind. Auch grössere Gänge kommen vor, die mit mehr oder minder hohem cylindrischem Epithel ausgekleidet sind. Die Venen und Arterien sind normal und klaffen. Die Bindegewebssepten grenzen sich gegen das Lebergewebe scharf ab. Die benachbarten Leberzellen sind gut erhalten, nicht verschmälert. Vereinzelt lässt sich feststellen, dass das kleinzellig durchsetzte Bindegewebe etwas zwischen die Zellen hineingeht. Einzelne Zellen werden von dem Bindegewebe umschlossen und aus ihrem Zellverband heraus-

gehoben. Die Leber hat an diesen Stellen ihre Acinuszeichnung verloren, die Zellen liegen in unregelmäßiger langgestreckter Anordnung, ohne dass Lebergewebsschädigungen festzustellen sind. Die Centralvenenzeichnung ist überall deutlich ausgeprägt. Verfolgt man die breiten Bindegewebssepten weiter in die Leber hinein, so sieht man, dass sie sich allmählich verkleinern. Dagegen setzt sich die kleinzellige Infiltration weiter in das Leberparenchym fort. Oft bilden diese Zellen hier kleine Haufen. Riesenzellen oder Nekrosen fehlen. An diesen Stellen ist die Abgrenzung der Zellherde gegenüber dem Lebergewebe nicht so scharf; man sieht, wie die kleinzellige Infiltration sich zwischen den Leberzellen verliert. Hier im Innern sind die Leberzellen verkleinert und haben ein wabiges Protoplasma. Zellen in regressiver Metamorphose sind nicht zu sehen.

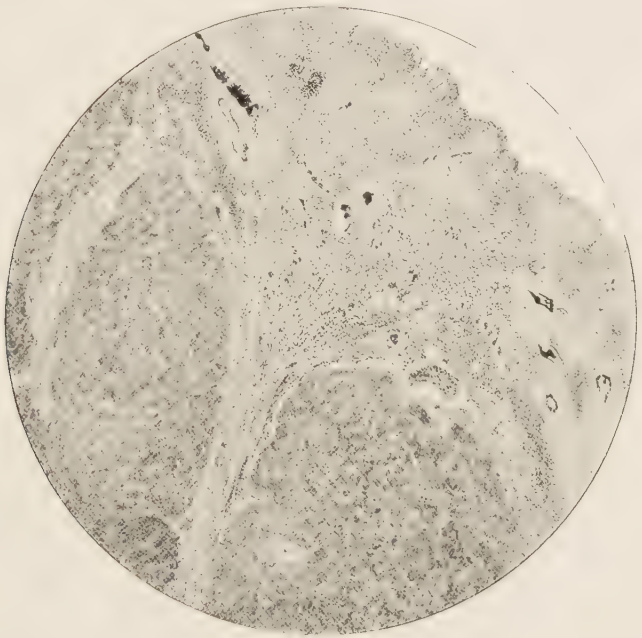

Abb. 2. Schnitt durch die Leber bei Vergrösserung 1:800; Färbung: Hämatoxylin-Eosin.

Es handelt sich somit um einen entzündlichen fibroplastischen Prozess, der sich an das periportale Bindegewebe hält und die portalen Blutgefässe bis in die feinsten Äste hinein verfolgt. Durch diesen pathologischen Vorgang hat die Leber ein groblappiges Aussehen bekommen. Es sind grosse Leberbezirke an der Peripherie durch das entzündliche Bindegewebe herausgehoben. Diese lassen aber normale Leberstruktur erkennen nur mit dem Unterschiede, dass die einzelnen Läppchen nicht mehr in radiärer Anordnung liegen sondern gegeneinander verschoben sind. Man vermisst aber in den Läppchen jede knollige Abgrenzung durch Bindegewebe, Degenerations- und Wucherungsprozesse. Besonders auffallend ist es, dass im Innern das Leberparenchym von bindegewebigen Neubildungen völlig frei geblieben ist. Man gewinnt den Eindruck, als ob die gekennzeichnete pathologische Veränderung von der Oberfläche ausgegangen ist. In den Läppchen sind die einzelnen Leberzellbalken ziemlich gleich breit, die Zellen wenig fetthaltig, ihre Kerne gleich gross und bläschenförmig. Die Gitterfaserfärbung zeigt eine Vermehrung in ganz geringem Maße an. Die Blutcapillaren in den Läppchen sind weit. Schnitte, die nach der *Levaditi*-Methode hergestellt wurden, wiesen keine Spirochäten auf.

Epikrise.

Betrachtet man den vorliegenden krankhaften Prozess in der Leber, so ergibt sich, dass eine produktive plastische Entzündung vorliegt, die von der Kapsel ausgeht und sich streng an das periportale Bindegewebe hält. Durch Schrumpfung der oberflächlichen Partien ist es dann zu dem Bilde der makroskopisch gelappten Leber gekommen. Diese Leber ist ausgesprochen grosslappig; eine Feststellung, die der Cirrhose gegenüber von Wichtigkeit ist, da man bei der Lebercirrhose nur eine feinere Höckerung findet. Ausserdem greift bei der Cirrhose der Prozess das Leberparenchym diffus an, so dass der gleiche zur Schrumpfung führende Vorgang überall in dem Organ festzustellen ist. Das Lebergewebe ist überall — abgesehen von ganz geringer Lipoideinlagerung, die kaum das Normale überschreitet, — gut erhalten. Die Gallengangswucherungen sind als Regenerationserscheinungen zu deuten. Die Acinuszeichnung ist im allgemeinen regelmäßig, es hat kein Umbau des Lebergewebes stattgefunden. Die Bindegewebssepten schieben sich zwischen das Leberparenchym und drängen die Zellen auseinander; sie umspinnen sie nicht wie bei der Lebercirrhose.

Ausser diesem unzweifelhaft für syphilitische Veränderungen sprechenden perihepatitischen Prozess spricht ferner die Lipoidnephrose für Lues. Es handelt sich somit um ein histologisches Geschehen, das von dem der Lebercirrhose grundsätzlich verschieden ist.

Es ist ohne weiteres verständlich, wenn der Fall von *Knauer* klinisch als Lebercirrhose mitgeteilt wurde. Der Krankheitsbefund spricht durchaus in diesem Sinne.

Die Milz wurde durch die Stauung gross und zu einem palpablen Tumor. Durch die zellige Fibrose des periportalen Bindegewebes, die sich bis auf die kleinsten Verzweigungen fortsetzte, fand eine Behinderung der Zirkulation in der Leber am Pfortadersystem statt. Wie bei der Lebercirrhose wurde dadurch ein Ascites bedingt. Klinisch nahm man an, dass er durch eine gewöhnliche Lebercirrhose hervorgerufen wäre. Die Milz war ausserdem palpabel und es bestand Ikterus. Mit Übergang in das Narbenstadium verkleinerte sich die Leber und wurde höckrig, so dass man an eine Lebercirrhose denken konnte. Es ist an diesem Fall interessant, dass er klinisch vollkommen das Bild einer Lebercirrhose geboten hatte; die nähere pathologisch-anatomische Untersuchung erweist ihn als eine tertiär syphilitische gelappte Leber. Diese Beobachtung zeigt wie genau klinische und pathologisch-anatomische Untersuchung Hand in Hand gehen müssen, um eine der Kritik standhaltende einwandfreie Analyse eines cirrhotischen Leberprozesses zu gewährleisten.

Neben der Lues spielen für die Genese cirrhotisch entzündlicher Prozesse in der kindlichen Leber verschiedenste andere Noxen eine Rolle. So wird sehr häufig Alkoholabusus herangezogen.

Die erste grössere Zusammenstellung der Fälle von Lebercirrhose nach Alkoholabusus bei Kindern findet man bei *v. Kahlden*[12], der sieben Fälle aus der Literatur

zusammengefasst hat. Fünf weitere Fälle fügt *Schlichthorst*[9] hinzu. Bei diesen Kindern ist mit Sicherheit nachgewiesen, dass sie reichlich Schnaps getrunken haben. Aber auch steter Biergenuss kann zur kindlichen Lebercirrhose führen. Einen sehr instruktiven Fall schildert *Toedten*[4]. Das 1¾jährige Mädchen erhielt durchschnittlich 1½ l Bier pro Tag. Bei der Sektion zeigte sich eine ausgesprochene Lebercirrhose mit typischer kleiner, höckeriger Leber, die starke Bindegewebswucherungen aufwies. Zwei weitere Fälle hat *Rössle*[13] mitgeteilt.

Über die Rolle der Infektionskrankheiten für die Genese der Lebercirrhose gehen die Ansichten der Autoren auseinander. Unter den älteren Autoren vertreten vorwiegend die Engländer und die Franzosen diesen Standpunkt (*Laure et Sonorat*[14]). Liest man die Arbeit von *v. Kahlden*[12], der bei einem akut an Diphtherie gestorbenen Mädchen eine ausgesprochene Lebercirrhose fand, so ist dies ein Beweis dafür, wie vorsichtig man in der Beurteilung der Genese sein muss. Die Zeit, in der das Organ der schädigenden Noxe ausgesetzt war, reicht im entferntesten nicht aus, um derart tiefgreifende Veränderungen an der Leber hervorzurufen. Ebenso ist ein Fall von *Mogh*[15] zu beurteilen. Bei einem 11jährigen Knaben stellten sich nach kurz überstandener Scharlachinfektion die klinischen Erscheinungen einer Lebercirrhose ein.

Häufig schon ist das Zusammentreffen von Lebercirrhose und Tuberkulose beschrieben worden. So berichtet *Münsterer*[16] einen Fall, bei dem er Tuberkulose als ätiologisches Moment heranzieht. In der Anamnese seines Falles war Alkoholabusus zu ermitteln. Er kommt aber zu der Ansicht, dass der Alkohol wohl begünstigend auf die Entwicklung einer Cirrhose wirkte, aber nicht als alleinige Ursache ausreicht. So glaubt er in seinem Fall die Tuberkulose als Hauptmoment ansehen zu müssen. Er zitiert den Satz von *v. Hansemann* „nicht alle Alkoholiker werden Cirrhotiker, aber viele Cirrhotiker sind Alkoholiker". — Ebenso teilt *Neumann*[17] einen Fall von Lebercirrhose bei gleichzeitig bestehender Tuberkulose mit. *Imerwol*[18] erwähnt drei gleiche Fälle. *Mya*[19] beschreibt zwei weitere Fälle. *Toedten*[4] stellt bei 15 Fällen fünfmal Tuberkulose fest; in drei Fällen lag Lungentuberkulose in z. T. sehr fortgeschrittenem Stadium vor; gleichzeitig waren andere Organe befallen. In einem Fall wird Miliartuberkulose der Pleura und Milz festgestellt. *Beck*[20] erwähnt einen Fall von Säuferleber, bei dem sich eine ausgedehnte Verkäsung der Bronchialdrüsen fand. Ferner teilt *Steffen*[21] einen Fall unbekannter Ätiologie mit, bei dem als Nebenbefund eine ausgesprochene Lungen- und Darmtuberkulose vorhanden war, desgleichen *Mauthner*[22]. *Lewerenz*[23] fand bei 113 Fällen kindlicher Lebercirrhose mindestens 30 mit tuberkulöser Erkrankung anderer Organe. *Laure et Honorat*[14] fanden bei 51 Fällen sieben mit Tuberkulose vergesellschaftet.

Ob es sich bei diesen Fällen nur um ein zufälliges Zusammentreffen beider Krankheiten handelt oder ob die Tuberkulose als Entstehungsursache angenommen werden kann, ist eine Frage, die noch nicht geklärt ist. In diesem Zusammenhang sei auf die bereits eingangs erwähnten Versuche, eine Lebercirrhose durch tuberkulöse Infektion hervorzurufen, verwiesen.

Ebenso unklar ist es, inwieweit Malaria als Ursache für eine Lebercirrhose anzusehen ist. *Makenzie* und *Gosh*[24] beobachteten bei den Einwohnern von Kalkutta eine auffallend grosse Zahl von Lebercirrhosen. Einen grossen Teil dieser Erkrankungen stellten Kinder im 7. oder 8. Monat. Auch *Steffen*[21] glaubt einen Fall auf Malaria zurückführen zu können. Einen 14jährigen Knaben, der seit 4 Jahren an Malaria litt, beobachtete *Kirschenblatt*[25]. Die Leber war vergrössert, hart und höckerig. Die Eltern des Knaben waren gesund, Alkoholabusus wird ausdrücklich negiert. Trotzdem sich im Blut keine Malariaparasiten fanden, glaubt Verfasser die Cirrhose auf die langjährige Malaria zurückführen zu können. Auch *Cantini*[26] nimmt bei seinem Fall Malaria genetisch mit Sicherheit an.

Immer wieder wird die Frage aufgeworfen, ob nicht eine besondere Disposition zur Lebercirrhose angenommen werden muss. Da *Palmer Howard*[27] bei einigen Kindern neben der interstitiellen Hepatitis noch eine Bindegewebsvermehrung in anderen Organen wie Milz, Niere, Magen, Peritoneum fand, glaubte er eine Disposition zu allgemeiner Bindegewebswucherung annehmen zu müssen. *Goldzieher*[28] untersuchte 50 Fälle von Lebercirrhose und kam zu folgendem Ergebnis: bei sämtlichen Fällen bestand eine ausgesprochene Hypotrichose. Von den drüsigen Organen war die Epiphyse sehr gross, häufig mit Cysten durchsetzt. Die Hypophyse war verkleinert, der Hinterlappen deutlich pigmentiert. Ebenfalls verkleinert war die Schilddrüse. Das Bindegewebe hatte auf Kosten des Parenchyms zugenommen, beinahe konnte man von einer Cirrhose der Schilddrüse sprechen. Am auffallendsten verändert fand er die Geschlechtsdrüsen: die Ovarien waren klein, Follikel und Überreste von Corpora lutea waren nicht nachweisbar. Die Hoden waren klein und schlaff, die Spermiogenese stark verringert, dagegen die Zwischenzellen gewuchert.

Einen weiteren Beitrag zur konstitutionellen Frage bringt *Hanau*[29]. Er beobachtete sehr genau vier Fälle von Lebercirrhose bei Kindern im Alter von 2 Monaten, 1¾ Jahr, 11½ und 14½ Jahr. Er glaubt mit Sicherheit alle bis jetzt angenommenen Ursachen für Lebercirrhose — wie Alkoholintoxikation und Syphilis — sowohl der Kinder als auch der Eltern ausschliessen zu können. Sämtliche Fälle beginnen in der frühesten Jugend. Er kommt zu der Schlussfolgerung, dass es eine angeborene hepato-lineale Erkrankung im Sinne *Eppingers* gibt. Dass auch Missbildungen, insbesondere eine Aplasie der Gallenwege und Gallenausführungsgänge zu Lebercirrhose führen können, findet man bei *Lotz*[30] beschrieben. Ein Kind erkrankte bald nach der Geburt an einem sich immer steigernden Ikterus. Bei der Autopsie fand man eine vergrösserte Leber, deren Oberfläche von harten graugrünen prominenten Granulationen von mehr als Stecknadelkopfgrösse bedeckt war. Auf den Durchschnitt sah man zwischen dem grünen Gewebe gelblichgraue, oft narbenharte Züge. Der Ductus cysticus fehlt ganz. Sämtliche Gallenausführungsgänge sind verkümmert. Bei diesem Fall handelt es sich um den Typus einer biliären Cirrhose. *Freund*[31] fand eine stark cirrhotische Leber bei einem 3 Monate alten Kinde, das ebenfalls nach der Geburt mit immer stärker werdendem Ikterus erkrankt war. Hier fehlten der Ductus hepaticus und choledochus.

Zum Schluss sei die *Frage der experimentellen Lebercirrhose* nur kurz gestreift. Die Zahl der Arbeiten und Untersuchungen ist sehr gross, so dass hier nur einige der Hauptrichtungen hervorgehoben seien.

Immer hat im Vordergrund das Bestreben gestanden, durch Gifte experimentell eine Schädigung der Leber zu erreichen. Es ist wohl jeder Weg versucht worden, um die Gifte möglichst unmittelbar an die Leber heranzubringen. Die Erfolge waren sehr mannigfaltig. So sind auf stomachalem Wege mit Phosphor und Alkoholen befriedigende Ergebnisse erzielt worden. Durch intravenöse Einverleibung von Giften war es nicht schwer, Nekrosen in der Leber und Narbenbildung zu erzeugen. Hervorgehoben wird die Einwirkung giftiger Dämpfe durch Inhalation, so die des Chloroforms.

Grosses Interesse ist immer der Frage der künstlichen Alkoholcirrhose entgegengebracht worden, ohne dass es bisher gelungen ist, eine wissenschaftliche Klärung dieser Frage zu erzielen.

Andere Autoren haben versucht, eine Schädigung der Leber von den Gallenwegen aus hervorzurufen, entweder durch Unterbindung des Chole-

dochus und Verhinderung des Gallenabflusses oder durch Injektion in die Gallenwege. Obwohl es gelang, bei Tieren durch Gallenstauung eine Cirrhose zu erzeugen, so muss doch vor einer Übertragung auf die menschlichen Verhältnisse gewarnt werden.

Ferner hat man versucht, durch Schädigungen der Milz rückwirkend die Leber zu beeinflussen. Es ist auch gelungen, Nekrosen und später Bindegewebsbildung zu erzielen. Eine Cirrhose konnte nicht hervorgerufen werden.

Den Versuchen, durch künstliche Zirkulationsstörungen die Entstehung einer Cirrhose (Cirrhose cardiaque) zu veranlassen, wird wenig Bedeutung beigemessen.

Im ganzen ist auf diesem Gebiet wohl mancher wichtige Beitrag zur Pathogenese erbracht. Es ist aber noch nicht möglich, einen fortschreitenden cirrhotischen Prozess zu erzeugen oder die Frage zu lösen, warum und unter welchen Bedingungen ein Gift eine Cirrhose hervorzurufen vermag.

Wichtig bleibt auf Grund der mitgeteilten Untersuchungen die Feststellung, dass tertiär syphilitische Veränderungen ebenso wie im erwachsenen Organismus auch im Kindesalter ausgeschlossen werden müssen, bevor man von einer „syphilitischen Lebercirrhose" sprechen darf.

Bei genauer Untersuchung erwiesen sich die Fälle entweder als typische Lebercirrhosen oder als rein syphilitische Erkrankungen des Kindesalters.

Es erscheint demnach zweckmäßig, im Interesse der notwendigen Eindeutigkeit die Bezeichnung „syphilitische Lebercirrhose" ganz zu vermeiden.

Literaturverzeichnis.

1. *Castens:* Beitr. path. Anat. u. Statistik d. Syphilis kongenita, Inaug.-Diss. Kiel 1898. — 2. *Gruber, G. B.:* Henke-Lubarsch, Hdb. d. Pathologie 1930. — 3. *Marchand:* Zbl. Path. **7**. — 4. *Toedten:* Zur Leberzirrhose im Kindesalter. Inaug.-Diss. München 1892. — 5. *Hasenclever:* Berl. klin. Wschr. **1898**. — 6. *Morel-Lavallié:* Revue mens de malad. d' enf. 1888. — 7. *Thielen:* Über Leberzirrhose im Kindesalter. Inaug.-Diss. Kiel 1894. — 8. *Geinitz:* Beiträge zur Lebererkrankung im Kindesalter. Inaug.-Diss. 1903. — 9. *Schlichthorst:* Über Leberzirrhose im kindlichen und jugendlichen Alter. Inaug.-Diss. Marburg 1897. — 10. *Knauer* und *Friedländer:* Jb. Kinderheilk. **70** (1928). — 11. *Silberberg:* Klin. Wschr. **1928**, 1934 (ref.). — 12. *v. Kahlden:* Münch. med. Wschr. **1888**. — 13. *Rössle:* Handb. d. Pathologie Henke-Lubarsch 1930. — 14. *Laure* et *Honorat:* Revue mens. de malad. enf. 1887. — 15. *Mogh:* Leberzirrhose im Kindesalter. Inaug.-Diss. 1887. — 16. *Münsterer:* Über Leberzirrhose bei Kindern. Inaug.-Diss. München 1908. — 17. *Neumann:* Berl. klin. Wschr. 1894. — 18. *Imerwol:* Jb. Kinderheilk. 1902. — 19. *Mya:* Mschr. Kinderheilk. **1904**, Nr 2. — 20. *Beck:* Säuferleber im Kindesalter. Inaug.-Diss. Berlin 1901. — 21. *Steffen:* Jb. Kinderheilk. 2. Jahrg. — 22. *Mauthner:* J. Kinderheilk. 1856. — 23. *Lewerenz:* Leberzirrhose im Kindesalter. Inaug.-Diss. Freiburg 1895. — 24. *Makenzie* und *Gosh:* zit. nach Gerhard Lehrb. f. Kinderheilk. — 25. *Kirschenblatt:* Münch. med. Wschr. **1927**, Nr 20. — 26. *Cantini:* Morgagni 3 und 4 (1870). — 27. *Balmer Howard:* Amer. J. med. Sci. 1889. — 28. *Goldzieher:* Wien. med. Wschr. **1921**, Nr. 5. — 29. *Hanau:* Mschr. Kinderbeilk. **29**. — 30. *Lotz:* Berl. klin. Wschr. **1876**. — 31. *Freund:* Jb. Kinderheilk. **1876**.

Printed in Germany.

Lebenslauf

Als Sohn des Direktors Alfred Petersen wurde ich am 28. Juni 1906 in Hindenburg in Oberschlesien geboren. Ich besuchte das Königin-Luise-Gymnasium zu Zaborze und bestand dort 1925 meine Reifeprüfung. Meine vorklinischen Semester absolvierte ich in Breslau und machte dort 1927 mein Physikum. Meine klinischen Semester studierte ich in Freiburg, Innsbruck, Wien und Breslau. 1930 legte ich in Breslau mein ärztliches Staatsexamen ab. Mein praktisches Jahr war ich im Pathologischen Institut und auf der inneren Abteilung des Kreiskrankenhauses zu Berlin-Lichterfelde tätig. Nach Ableistung meines praktischen Jahres erhielt ich im Juli 1931 meine Approbation.

Ulrich Petersen.